

## 栄養管理部

管理栄養士 棟 寛子

### ストレスと栄養

突発性難聴の誘因として、ストレスや過労、睡眠不足、不規則な生活などが影響すると言われています。ストレスがかかった状態では、エネルギーの必要量が増加し、さらに体内ではたんぱく質の分解も進みます。そのためエネルギーとたんぱく質をしっかり補給することが大切です。

また、エネルギーを産生するために必要なビタミンB1、ストレスに対抗するホルモンの合成に必要なビタミンCも積極的に摂取しましょう。


1日に必要なビタミンB1の量は1.2mg、ビタミンCは100mgです。



### 豚肉のレモンペッパー炒め

#### 【材料 2人分】

- 豚肉スライス……200g
- 玉ねぎ……………1/2玉
- ネギ……………10g
- 塩……………少々
- コショウ…………少々
- 油……………5g
- レモン…………… 櫛切り2個
- A
- ・酒……………大さじ1
- ・塩……………小さじ1/2
- ・にんにく……………ひとかけ
- ・レモン汁……………大さじ1
- ・ブラックペッパー…小さじ1/2



1人前  
エネルギー 213kcal  
ビタミンB1 1.1mg  
ビタミンC 58mg

#### 【作り方】

- ①玉ねぎをスライスする。
- ②にんにくをおろして、レモンを絞り、Aを混ぜ合わせておく。
- ③豚肉は食べやすい大きさに切り、薄く塩コショウをしておく。
- ④フライパンに油をひき、豚肉、玉ねぎの順に入れて炒める。
- ⑤火が通ったらAを入れてさっと混ぜ合わせる
- ⑥器に盛りつけ小口切りにしたネギを上のにせ、櫛切りにしたレモンを添えて出来上がり。

ビタミンB1は豚肉に多く含まれています。また、玉ねぎに含まれる成分の「硫化アリル」はビタミンB1の吸収を高める働きをもっています。  
レモンの旬は12～3月頃です。ビタミンCは柑橘類などに多く含まれています。

薬 剤 部

薬剤師 西川 侑里

耳鼻咽喉科から処方されることが多い「アレルギー性鼻炎の薬」についてお話しします。

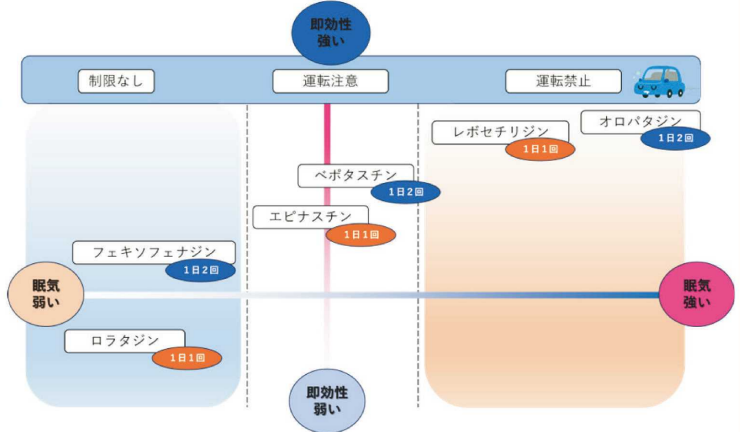
アレルギー性鼻炎の薬



抗ヒスタミン薬

アレルギー物質が体内に入ってくると、ヒスタミンという物質が作られ、神経を刺激することで、くしゃみや鼻水が引き起こされます。抗ヒスタミン薬は、ヒスタミンが作用する部位をブロックし、症状を抑える効果を持ちます。市販薬などにも使われており、比較的安全性が高い薬ですが、薬によって眠気などを引き起こすこともあり運転などに注意が必要です。また、薬によって1日に飲む回数などが異なります。

～抗ヒスタミン薬の眠気と即効性～



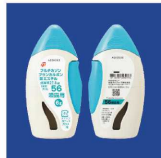参考出典:あだち耳鼻咽喉科 花粉症の治療薬「抗ヒスタミン薬」とは?眠気の少ない種類の薬を紹介

- ・オロパタジン (アレロック®) 1日2回
- ・レボセチリジン (ザイザル®) 1日1回
- ・ペボタスチン (タリオン®) 1日2回
- ・エピナスチン (アレジオン®) 1日1回
- ・ロラタジン (クラリチン®) 1日1回
- ・フェキソフェナジン (アレグラ®) 1日2回

点鼻ステロイド薬

鼻に噴射して使用する薬で、くしゃみや鼻水、鼻詰まりに効果があります。即効性はなく、定期的に使用することで効果が現れる薬です。ステロイドとしての作用は局所的で、全身性の副作用はほとんどありません。

- ・フルチカゾンフラン  
カルボン酸エステル点鼻液  
1日1回左右に2噴霧ずつ  
(小児も使用可、1回1噴霧)



- ・フルナーゼ点鼻液  
1日2回左右に1噴霧ずつ  
(1回噴霧量を成人量の半量とした小児用製剤あり)



ロイコトリエン受容体拮抗薬

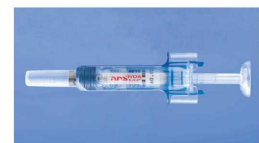ロイコトリエンは鼻粘膜に作用し、鼻詰まりを引き起こします。ロイコトリエン受容体拮抗薬はロイコトリエンの作用する部位をブロックし、鼻詰まりに効果がある薬です。

- ・モンテルカスト (キプレス®) 1日1回
- ・برانルカスト (オノン®) 1日2回



抗IgE抗体治療

ゾレア®は即時性アレルギーの原因となるIgE抗体に結合し、炎症を抑える注射の薬です。内服薬や点鼻薬などでも症状の改善が見られない場合に使用されます。治療前に体内のIgE抗体量を測定する必要があります。2週間または4週間に1回、投与する薬です。



・ゾレア®皮下注用シリンジ(75mg/150mg)



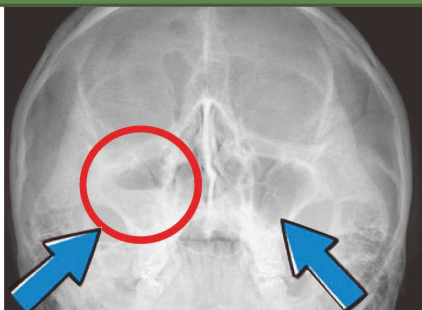
# 中央放射線部

診療放射線技師 上田 拓

## 耳鼻咽喉科の検査

- ・耳鼻咽喉科から依頼のある検査には、レントゲンやCT、MRI撮影などがあり、副鼻腔炎や中耳炎、めまいなど様々な疾患があります。

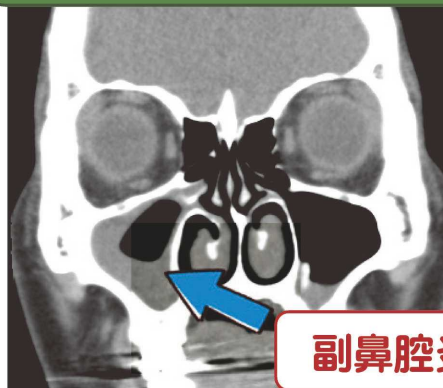
副鼻腔炎のレントゲン  
(Waters撮影)



副鼻腔炎

正常像

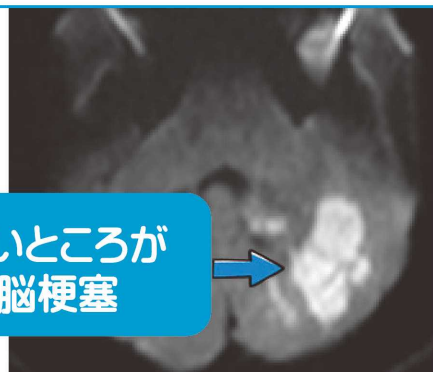
副鼻腔炎のCT画像



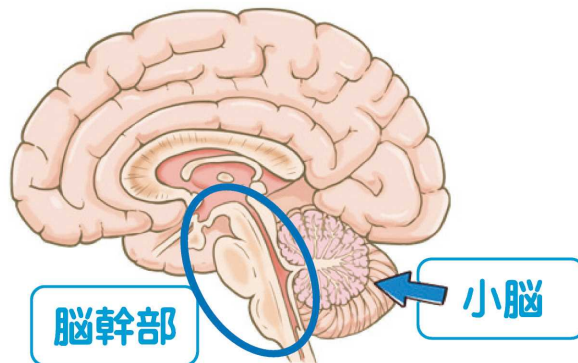
副鼻腔炎

- ・めまいなどでMRIを撮影するときは**小脳**や**脳幹部**(中脳・橋・延髄)を細かく撮影します。

小脳梗塞の  
拡散強調画像(MRI)



白いところが  
脳梗塞



脳幹部

小脳

右聴神経腫瘍

