放射線科

【診療の内容】

放射線科では、単純X線写真、CT、MRI、核医学検査（RI）、血管造影検査などの画像診断と、画像診断技術を駆使した局所治療であるIVR（アイ・ヴィ・アール:画像下治療）を行っています。

<画像診断について>

現代の医療において、画像診断の果たす役割は非常に大きく、当センターでも毎日、多くの画像検査が行われています。画像診断技術は、今なお日々進歩しています。正確な画像診断は、適切な治療のために必須です。当センターでは、画像診断に精通した放射線診断専門医が、あらゆる先端技術を駆使して、それぞれの患者さんの症状に合わせた安全で正確な画像診断を行うよう努めています。

放射線科医が患者さんと直接お会いする機会は少ないですが、当センター内のどの科で診療を受けられても、我々放射線科医が画像診断に関与し、患者さんが受ける医療の質を陰で支えています。

<IVR:画像下治療について>

IVRとは、X線やCT、超音波などの画像診断装置で体の中の状態を透かして見ながら、体の外からカテーテルという細い管や、針、ステントやステントグラフトという金属でできた管などを用いて行う治療です。カテーテルを血管や、消化管、胆管、尿管など、体内に張り巡らされている管に通して、治療のターゲットとなる臓器に正確に到達させ、効果的な局所治療を行うことができます。皮膚や臓器を切らずに施行できますので、外科手術に比べて、患者さんの体への負担が少ないという特徴があります。当センターの放射線科では、IVR専門医が、高度な技術を駆使して、さまざまなIVR治療を行っています。

IVRでは、どんな治療ができますか。

肝細胞がんに対する動脈塞栓術

がんを養っている血管に抗がん剤を注入、または血管をつめて、がんを死滅させます。

日本IVR学会作成パンフレットより
許可を得て引用

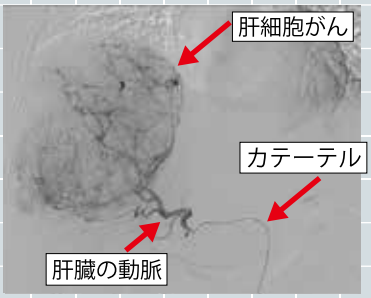

治療前:がんを栄養するたくさんの血管が写っています。

治療後:カテーテルから血管をつめる薬を流したので、がんを栄養していた血管が写らなくなっています。

がんによる黄疸に対する胆管ステント留置術

がんによって細くなった胆管をステント（細い金属の管）で広げて、胆汁の通りをよくします。

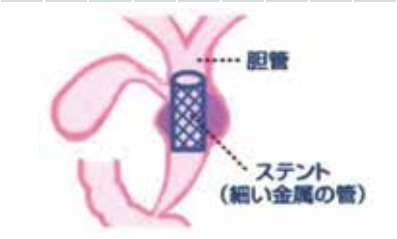

日本IVR学会作成パンフレットより
許可を得て引用

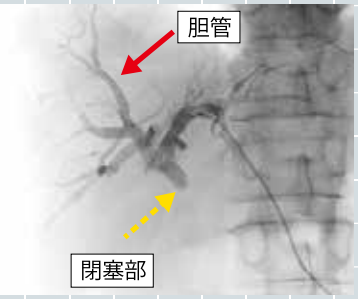

治療前:肝臓の中の胆管は写っていますが、下のほうの胆管はがんのために閉塞しています。

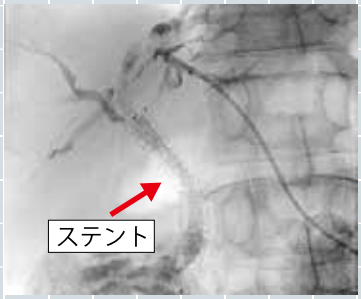

治療後:がんで狭くなっていたところをステントで広げたので、胆汁の流れが良くなっています。

大動脈瘤に対するステントグラフト留置術

瘤をつくって今にも破裂しそうな血管に、人工血管（ステントグラフト）を留置して、大出血を防ぎます。

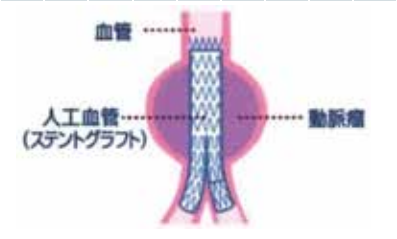

日本IVR学会作成パンフレットより
許可を得て引用

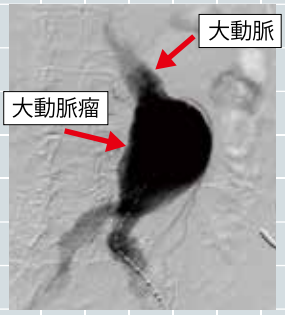

治療前:大動脈が拡張して瘤となり、破裂しそうなサイズです。

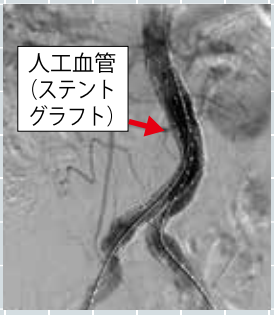

治療後:ステントグラフトを挿入して、拡張した瘤の中に血液が流れなくなりました。

出血を止める動脈塞栓術

交通事故などで破れて出血している血管に、コイルなどの詰め物をして止血します。

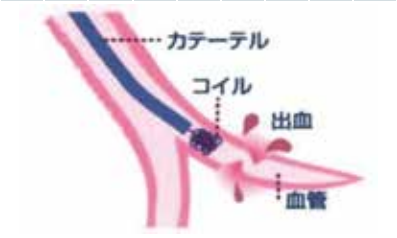

日本IVR学会作成パンフレットより
許可を得て引用

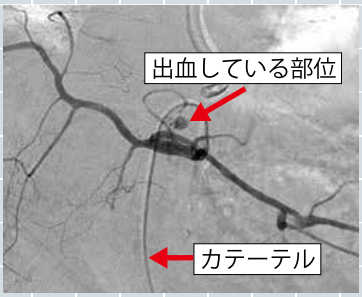

治療前:動脈から噴き出している出血を把握する。

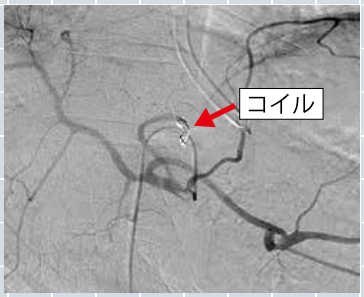

治療後:出血部にコイルを挿入して、出血を止めました。

動脈狭窄に対するステント留置術

動脈硬化で狭窄して血流の悪い動脈を、バルーンやステントで広げて、血の流れをよくします。

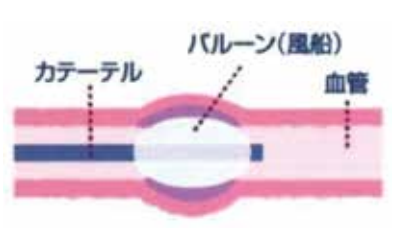

日本IVR学会作成パンフレットより
許可を得て引用

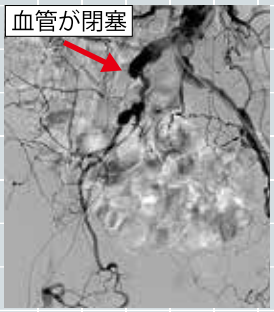

治療前:右足の付け根の血管が閉塞して、血の流れが悪くなっています。

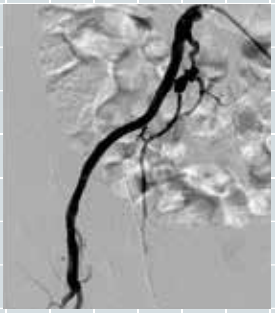

治療後:ステントにより血管が広がって、血の流れがよくなりました。

膿瘍に対するドレナージ術

膿瘍にドレナージチューブを挿入して、膿を体の外に排出させます。

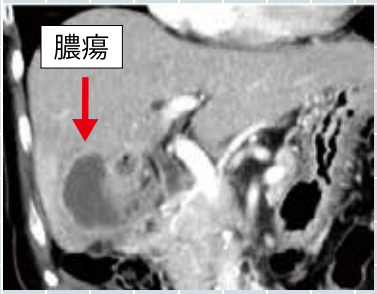

治療前:肝臓の中に膿がたまっています(膿瘍)。

治療中:右の側壁から膿瘍内に留置します。

治療後:膿瘍は小さくなっています。